小児がん経験者の
歯科合併症調査に関する研究

国立成育医療研究センター
感覚器・形態外科部
小児歯科・矯正歯科
金沢　英恵

2018年4月14日
小児がんフォローアップ研究助成発表シンポジウム

国立成育医療研究センター

所在地：東京都世田谷区大蔵2-10-1

病床数：490床

診療科：28科

医師
歯科医師
看護師
臨床心理士
薬剤師
ソーシャル
ワーカー
こどもサポート
リハビリ
テーション
院内学級
栄養士
放射線
技師
チーム
チャイルドライフ
スペシャリスト
保育士

小児がんの晩期合併症

臓器への影響

心機能
呼吸機能
内分泌機能
腎機能
消化管機能
視力・聴力

成長・発達への影響

身長の伸び
性腺機能障害
骨格・筋・軟部組織
歯
認知機能障害
心理社会的成熟

二次がん

良性腫瘍
悪性腫瘍

生殖への影響

妊娠可能か
子孫への影響

歯の晩期合併症の主な原因

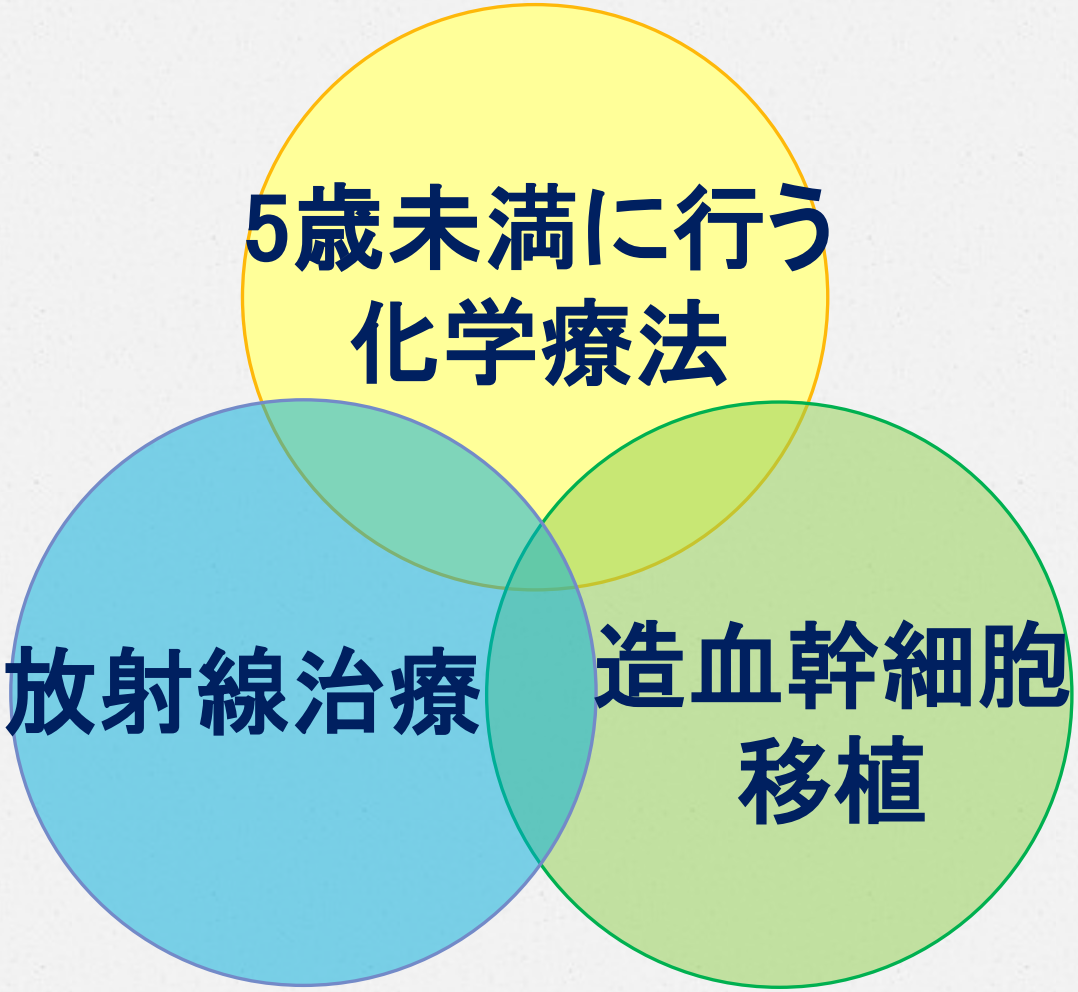

主な歯の晩期合併症

・歯の形の異常
　歯の根が短い
　歯が極端に小さい
・歯ができない
・歯並び、咬み合わせの異常

永久歯の晩期合併症調査

【対象】国立成育医療研究センターで治療歴があり、平成30年3月までに歯科を受診し、パノラマエックス線写真を撮影した小児がん経験者

【方法】パノラマエックス線写真を用いて小児がんによる歯の晩期合併症の発生率を調べた

パノラマエックス線写真による評価

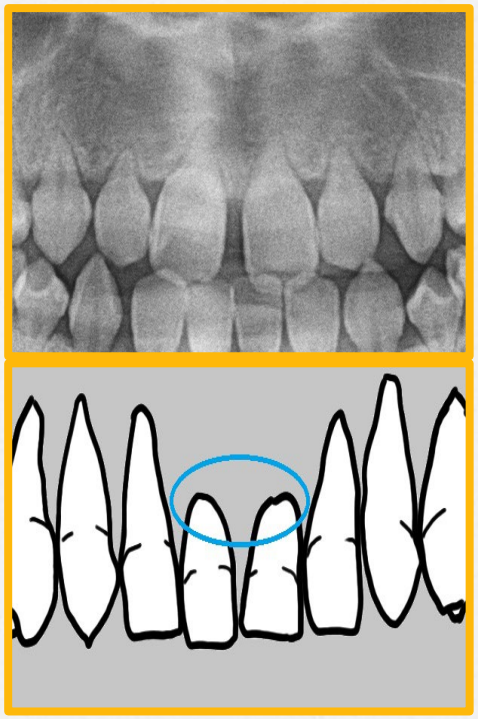

歯の根が短い
（歯根短縮）

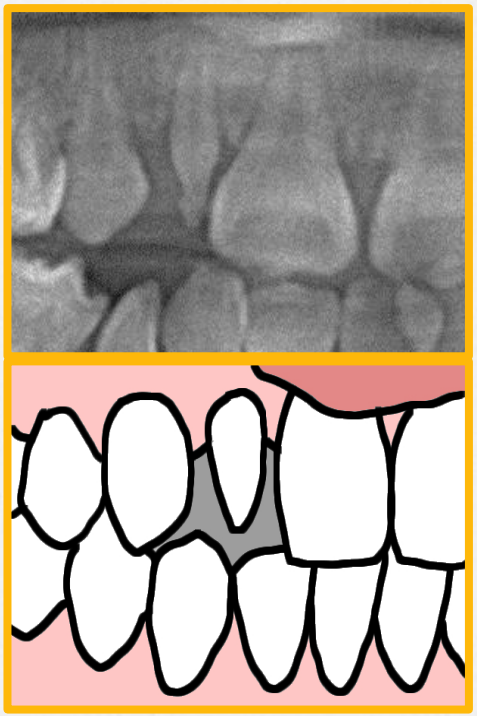

歯が極端に小さい
（矮小歯）

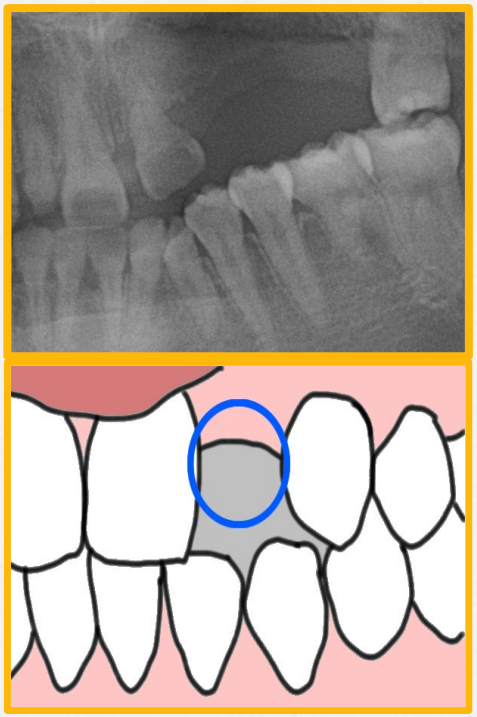

歯ができない
（歯の欠損）

歯並び＆咬み合わせの異常

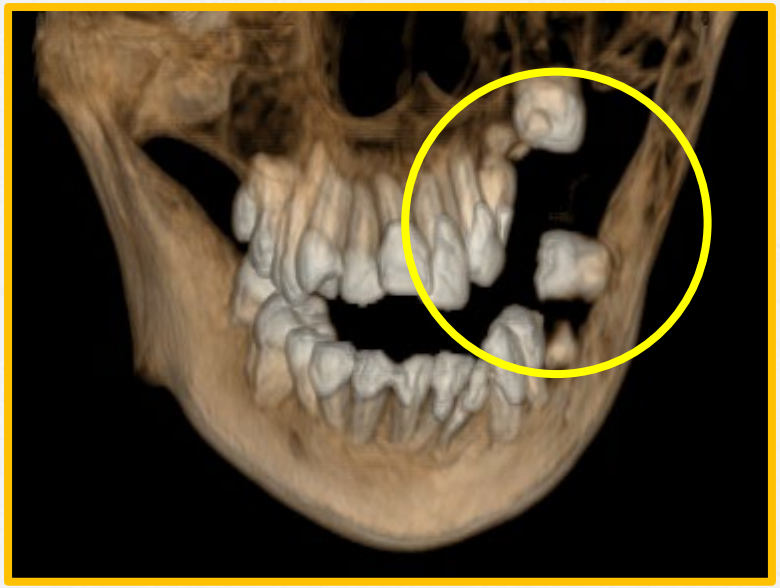

小児がん治療により
顎の骨の成長や咬み合わせ、
歯並びに異常が現れる場合がある

パノラマエックス線写真による調査の限界

二次元データでは、
立体を正確に評価できない

↓

CT検査により、立体構造を
視覚的にとらえることが可能に??

身の回りの放射線被曝

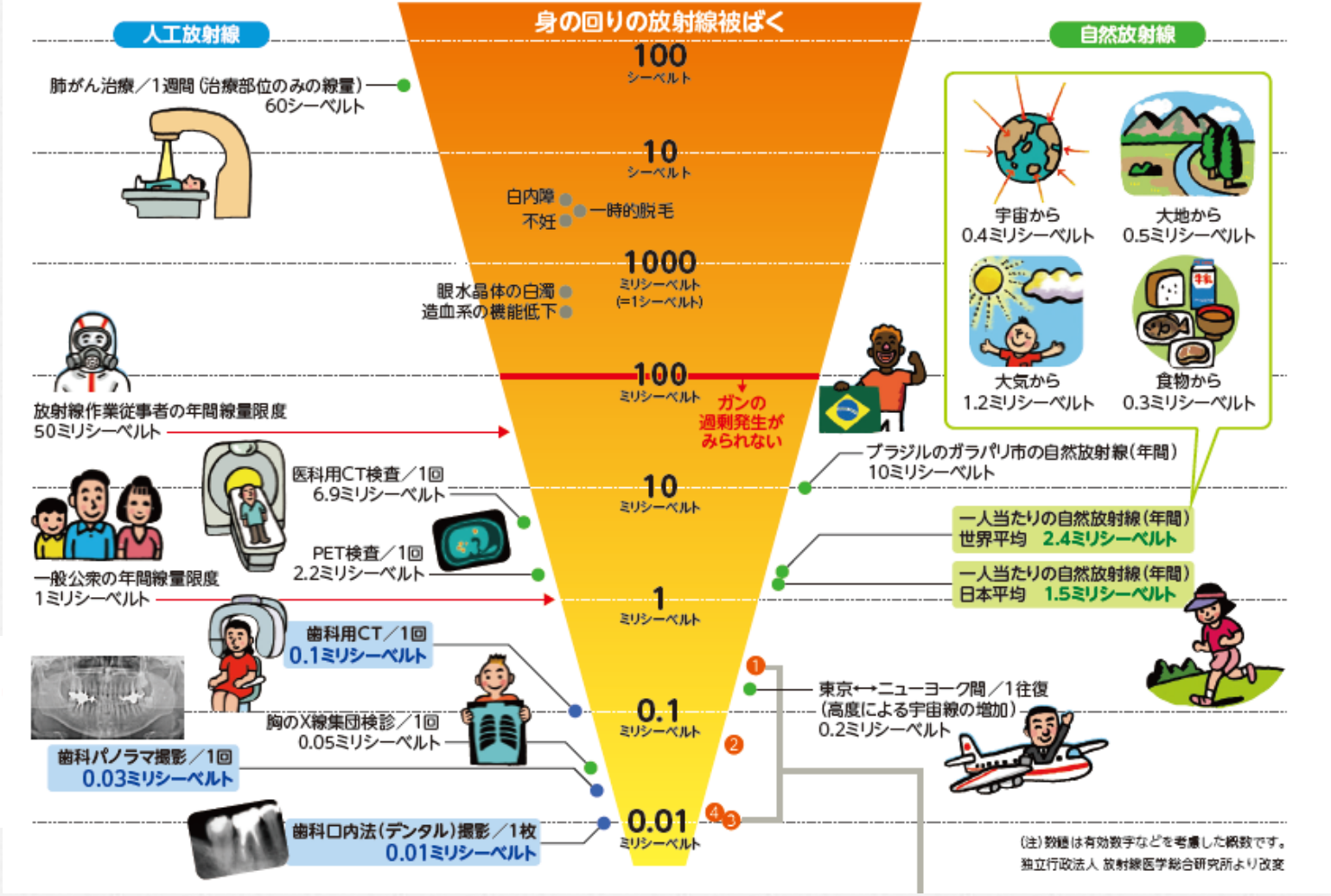
身の回りの放射線被ばく
人工放射線
自然放射線
100
シーベルト
10
シーベルト
1000
ミリシーベルト
(=1シーベルト)
100
ミリシーベルト
10
ミリシーベルト
1
ミリシーベルト
0.1
ミリシーベルト
0.01
ミリシーベルト
肺がん治療／1週間（治療部位のみの線量）
60シーベルト
白内障
不妊
一時的脱毛
眼水晶体の白濁
造血系の機能低下
ガンの過剰発生がみられない
放射線作業従事者の年間線量限度
50ミリシーベルト
医科用CT検査／1回
6.9ミリシーベルト
PET検査／1回
2.2ミリシーベルト
一般公衆の年間線量限度
1ミリシーベルト
歯科用CT／1回
0.1ミリシーベルト
胸のX線集団検診／1回
0.05ミリシーベルト
歯科パノラマ撮影／1回
0.03ミリシーベルト
歯科口内法（デンタル）撮影／1枚
0.01ミリシーベルト
宇宙から
0.4ミリシーベルト
大地から
0.5ミリシーベルト
大気から
1.2ミリシーベルト
食物から
0.3ミリシーベルト
ブラジルのガラパリ市の自然放射線（年間）
10ミリシーベルト
一人当たりの自然放射線（年間）
世界平均　2.4ミリシーベルト
一人当たりの自然放射線（年間）
日本平均　1.5ミリシーベルト
東京←→ニューヨーク間／1往復
（高度による宇宙線の増加）
0.2ミリシーベルト
(注)数値は有効数字などを考慮した概数です。
独立行政法人 放射線医学総合研究所より改変

エックス線撮影の安全性

パノラマエックス線

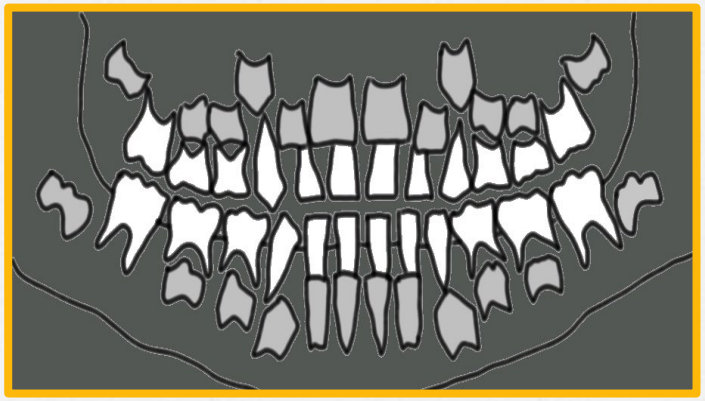

CT（頭部）

0.03mSv ＜ 2.4mSv

mSv：ミリシーベルト

小児に対するCT撮影合併症
放射線被ばく

1.放射線感受性が高い

2.検査後の生存期間が長く、放射線被ばくによるがんの影響を呈する期間が長い

3.成人と同様の条件で撮影すると、必要以上に被ばくしてしまう

→発がんのリスクあり

小児に対するCT撮影

放射線被ばくの観点からも

必要最小限に留めるべき!!

CT低線量化への試み

成人頭蓋模型を用いて3種類の撮影条件下で撮影

①通常撮影

②標準条件の75%減量撮影

③装置最小線量撮影

症例

生後8か月発症　胞巣型横紋筋肉腫

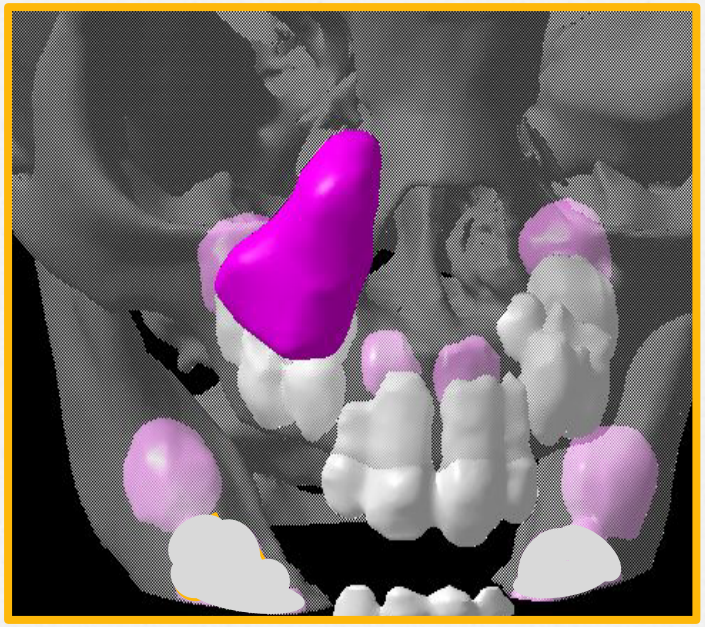

初診時CT写真

:乳歯
:永久歯
:横紋筋肉腫

パノラマエックス線所見
（4歳7か月）

放射線遮蔽器具で保護した左上の永久歯は正常に発達しているが、保護できなかった右上の領域の永久歯は作られていない

CT所見
（5歳4か月）

左側と比較すると、右側の上顎洞および上顎顔面骨の収縮を認め、鼻中隔弯曲の度合いが増しており、電子線治療による成長の抑制が顕著化してきたことがわかる

CTによる評価項目の検討

1.CT空間における
　座標値の計測

2.CT写真重ね合わせ法

まとめ①

小児がん治療後は
歯の欠損や形の異常
が生じることがわかった

造血幹細胞移植
を行った症例は
歯科合併症の発生率
が高かった

まとめ②

今後、小児がん治療後の
顔面の非対称については、
低被曝CT写真の重ね合わせ法
による評価方法を確立したい

ご清聴どうもありがとうございました

2018年4月14日
小児がんフォローアップ研究助成発表シンポジウム